Aus dem Pathologischen Institut der Universität München.
Direktor: Geh. Rat Professor Dr. M. Borst.

Morphologische Betrachtungen über einen Fall von Herzmißbildung

(Aortenventrikel).

Inaugural-Dissertation

zur

Erlangung der Doktorwürde

in der gesamten Medizin

verfaßt und einer

Hohen Medizinischen Fakultät

der

Ludwig-Maximilians-Universität zu München

vorgelegt von

Herbert Matuszczyk
Medizinalpraktikant in München.

1938

Druckerei u. Verlag wissenschaftlicher Werke Konrad Triltsch, Würzburg

Referent: Geh. Rat Professor Dr. M. Borst.

Tag der mündlichen Prüfung: 24. I. 1938.

Gedruckt mit Genehmigung der Medizinischen Fakultät der Universität München.

R. UNIV.
BIBLIOTHEEK
LEIDEN

MEINEN LIEBEN ELTERN!

Digitized by the Internet Archive
in 2026

https://archive.org/details/IA41554005_0088

Motto:

„Das Gebiet der angeborenen Formfehler ist wie kaum ein anderes geeignet dem angehenden Arzt die Bedeutung richtiger morphologischer Vorstellungen zu Bewußtsein zu bringen". Werner Hueck.

Die Entwicklungsgeschichte des Menschen hüllt sich immer noch in tiefes Dunkel, nur unscharf heben sich die grauen Umrisse vom dunklen Hintergrunde ab. Einzelheiten sind noch kaum zu erkennen. Besonders tief im Dunkeln liegt die Formentstehung jenes Organes, das schon immer als der Sitz pulsierenden Lebens bezeichnet wurde, des menschlichen Herzens. Viel wurde danach geforscht, doch die Ergebnisse, so schön sie waren, waren auf das Ganze gesehen gering.

So verwundert es nicht, wenn sich Forscher an die von der Norm abweichenden Herzen, an die Fehlbildungen menschlichen Herzens, heranmachten, ausgehend von dem Gedanken, daß diese ja Endzustände natürlicher Experimente waren, deren richtige Deutung die Gesetze der normalen Entwicklung umfassen mußte. Auf diesem Wege hoffte man mit der Lehre von den Mißbildungen, der Teratologie, der Lehre von der Entwicklung, der Embryologie, zu Hilfe zu kommen. Aber alles, was nicht klar gesehen und erkannt werden kann, wird ein Gegenstand der Theorie und Hypothese.

1875 entstand Rokitanskys grundlegendes Werk „Die Defekte der Scheidewände des menschlichen Herzens", noch klar und nüchtern gesehen, auf dem Boden der Tatsachen stehend. Sein Werk wurde von allen folgenden Forschern als Grundlage der Teratogenese des Herzens anerkannt. Von der Basis der Lehre Rokitanskys aus, suchte Herxheimer nach der teratogenetischen Terminationsperiode, nach der Zeit der mutmaßlichen Entstehung eines embryologischen Zustandes. Doch dazu hatte die Lehre von der Entwicklung noch nicht die nötigen Voraussetzungen geschaffen. Be-

neke, fußend auf den Rouxschen Gesetzen der Entwicklungsmechanik, ausgehend von Gedanken Mac. Gillavry glaubte, daß die normale wie die pathologische Formbildung des Herzens hervorgerufen sei durch die „primäre Strömung des Blutes mit ihren Wellen und Wirbeln".

Mönckeberg vereinigte alle diese Thorien zu einer Lehrmeinung, wies aber schon auf ihre Mängel und Gefahren hin und glaubte, daß die Lehre der Rouxschen Entwicklungsmechanik schließlich doch zum guten Ende führen würde.

1923 stellte Alexander Spitzer seine verwegene phylogenetische Theorie des normalen und mißgebildeten Herzens auf, d. h. er versuchte die Formen niederer Wirbeltierherzen in den Fehlbildungen des menschlichen Herzens wieder zu entdecken, die heißumtrittenste Theorie der letzten Jahre, verwegen und umstritten deshalb, weil die Kenntnisse von Entwicklungs- wie von der Stammesgeschichte noch gleich gering waren.

1926 setzten Pernkopf und Wirtinger ihre auf dem Boden der Keimgeschichte stehenden Befunde am normalen und mißgebildeten Herzen der Spitzerschen Theorie gegenüber.

Heute stehen wir wieder dort, wo einst Rokitansky begann. Müde aller Theorie wird heute besondes von Bredt, Werner Hueck folgend, die einfache Formbetrachtung und Formdeutung als erstes Gebot, auch der Teratologie, programmatisch verkündet. Wies schon Mönckeberg darauf hin, daß es besser sei, für den Anatomen und Pathologen wie für den Kliniker, eine möglichst lückenlose Reihe einzelner typischer Produkte falscher Entwicklung aufzustellen, als sich in dem lockenden Irrgarten der Theorie zu verfangen, so predigt Bredt eindringlich, nach einer Zeit theoretisierender Richtung wieder in nüchtener Beobachtung der Tatsachen und im anschaulichen Vergleich vom Einzelnen zum Gesetz vorzudringen. „So baut sich die Darstellung der Mißbildungslehre" heute wie zu Zeiten Rokitanskys „auf der beobachteten Einzelform auf". Die Zusammenfassung und Auswertung vieler, ursprünglicher Einzelbeobachtungen wird dann wieder neue Ergebnisse zeitigen können und so zu Mehrung der Kenntnisse und Förderung wissenschaftlichen Fortschrittes beitragen.

Im folgenden soll nun ein Einzelfall der am 2. 1. 1937 im Pathologischen Institut der Universität München (Vorstand: Geheimrat Prof. Dr. med. Max Borst) zur Sektion kam, beschrieben werden. Die Universitätskinderklinik (Vorstand: Geheimrat Prof. Dr. med.

M. v. Pfaundler) war so liebenswürdig, Notizen aus der Krankengeschichte zur Verfügung zu stellen.

„7 Wochen alter, männlicher Säugling. Leichte Geburt. Bei der Geburt leicht asphyktisch. Schwangerschaftsverlauf normal. 6 Wochen gestillt. In der 7. Woche abgestillt, weil das Kind nicht mehr an die Brust wollte.
Familienanamnese: Vater, Mutter und Verwandte gesund. Ein Bruder, 2 Tage alt, am 26. 2. 1935 gestorben an Bronchopneumonie (Diagnose durch Sektion bestätigt, keine Mißbildung).
Anamnese: Beginn der Erkrankung vor 3 Wochen mit Schweratmigkeit, Krämpfe, Augenverdrehen, Blausucht und Röcheln. Dauer des Anfalls 3—5 Minuten.
Befund: Erschreckend cyanotisches, überaus schweratmiges Kind. Bei jedem Inspirium, das von Zeit zu Zeit laut seufzend ausfällt, hebt sich der ganze Brustkorb, dessen starke Vorwölbung auffällt. An den Flanken beiderseits und am Epigastrium tiefe Einziehungen, aber kein Nasenflügeln. Atmung beschleunigt und vertieft. Langer walzenförmiger Thorax. Die Herzdämpfung ist verbreitert. Zunächst ist infolge der tiefen Atmung kein Geräusch zu hören, bei einiger Ausdauer jedoch ein deutliches systolisches Geräusch über allen Ostien.
Röntgenbefund: Bei der Röntgenaufnahme erscheint der Herzschatten so groß, daß zumindest pneumonische Herde teilweise verdeckt werden. Rechtspneumonischer Befund.
Diagnose: Vitium congenitale. Bronchopneumonie.
Das Kind braucht reichlich Sauerstoff. Die Atmung ist nach wie vor beschleunigt und vertieft. Die Cyanose bessert sich nicht. Exitus am 1. 1. 1937".

Bei der Sektion des sonst gut entwickelten Kindes fand sich eine starke Cyanose des Gesichtes und der Fingerspitzen. Die inneren Organe wiesen erhebliche Blutfülle auf. Sonst war außer einigen bronchopneumonischen Herden im rechten Lungenunterlappen, abgesehen vom Herzen, kein besonderer Befund zu erheben. Das vergrößerte Herz nahm einen großen Teil der Brusthöhle ein und übertraf fast um das Dreifache die kindliche Faust (s. Abb. 1 und 2). Es hatte eine auffallend runde Form, sodaß der Margo acutus kaum als Kante anzusprechen war. Seine Länge betrug ca. 8 cm und seine Breite ca. 7 cm. Vorne etwas rechts fiel eine konusartige Vorwölbung, etwa vom Umfang eines Taubeneies auf. Diese war nach

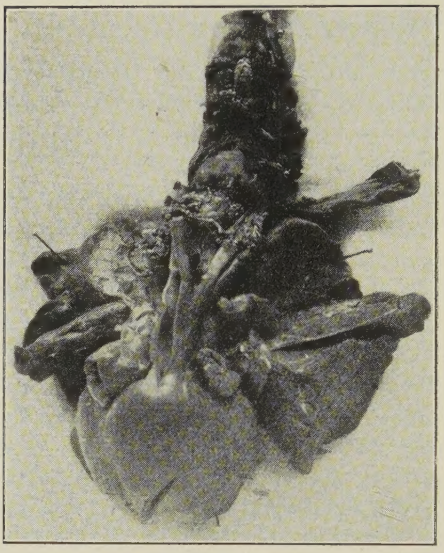

Abb. 1

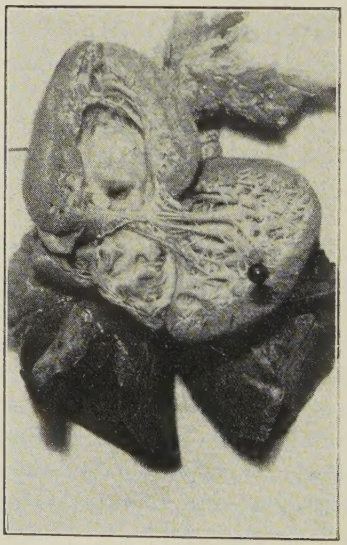

Abb. 2

rechts durch eine seichte Furche, in die ein dünner Ast der rechten Kranzarterie abstieg von der übrigen Muskulatur abgesetzt, während sie nach links ohne besondere Abgrenzung in die Ventrikelwand überging. Aus der konusartigen Vorwölbung, an der Stelle, wo normalerweise die A.pulmonalis zu entspringen pflegt, stieg ein schlankes Gefäß auf, das wie die weitere Untersuchung zeigte, die Aorta war. An ihrem Ursprung schien sie sehr eng, sie besaß drei kleine, gut ausgebildete Klappen, die derartig eingestellt waren, daß eine von ihnen nach vorn und leicht nach rechts schaute, die anderen nach hinten links, bzw. rechts gerichtet waren. Aus den beiden hinteren Sinus valsalvae entsprangen die Coronararterien von etwa gleicher Weite. Der Durchmesser der Aota betrug direkt über den Klappen ca. 0,7 cm und einen halben cm höher ca. 1 cm. Sie stieg dann kranialwärts senkrecht empor und gab im Bogen in normaler Weise erst die A.anonyma, dann die A.carotis comm. sinistra und A.subclavia sinistra ab. Nach Abgabe des letzten Gefäßes verengt sie sich plötzlich über eine ca. 0,8 cm lange Strecke hin im Abstieg nach links hinten und zwar bis auf einen Durchmesser von ca. 0,3 cm. Sie war an dieser Stelle für den Knopf einer feinen Sonde eben noch durchgängig und ließ bei der Palpation eine mäßige Fältelung der Intima erkennen. Nach Aufnahme eines ca. 0,2 cm langen und 0,5 cm weiten Ductus Botalli verschwand sie hinter dem linken Bronchus und setzte sich als Aorta descendens mit einer Weite von ca. 0,8 und später 1 cm fort. Bei oberflächlicher Betrachtung schien die Aorta nach Abgabe der A.subclavia sinistra plötzlich aufzuhören und die Aorta descendens eine Fortsetzung der A.pulmonalis via Ductus Botalli darzustellen. Letztere entsprang hinter und etwas links von der Aorta und war etwa doppelt soweit wie die Aorta. Das Pulmonalostium besaß ebenfalls 3 gut ausgebildete, aber größere Taschenklappen als die Aorta und zwar eine nach hinten und etwas links sehende und zwei nach vorne und rechts bzw. links gerichtete. Der Durchmesser der A.pulmonalis direkt über den Klappen betrug ca. 2 cm. Parallel zur Aorta aufsteigend, also ohne sie zu kreuzen, erweiterte sie sich in einer Höhe von 2 cm über ihrem Ursprung aneurysmasackartig und besaß in dieser Höhe einen Durchmesser von 2,5 cm. Nach Abgabe zweier Äste, die sich gehörig weiter aufteilten und die Lungenhili aufsuchten, ging sie in den kurzen, aber weiten Ductus Botalli über, der über den linken Bronchus hinweg sich in die etwas weitere Aorta descendens fortsetzte.

Das rechte Herzohr, das mächtig erweitert war, schmiegte sich von rechts hinten her um die konusartige Vorwölbung, aus der die Aorta entsprang. Es war glatt und nur wenig eingekerbt. Das kleine, gerunzelte und mit vielen Einkerbungen versehene linke Herzohr legte sich auf den nach links ausladenden Ventrikelteil, etwas tiefer gelegen als der Ursprung der Aorta.

Bei Eröffnung des Herzens fanden sich im weiten rechten Vorhof mächtig entwickelte und vorspringende Mm.pectinati. Die Crista teuminalis sprang als kräftige Falte ins Innere vor. Ihr entsprach auf der Außenwand eine seichte Rinne. Die V.cava superior und inferior sowie der Sulcus coronarius mündeten an gehöriger Stelle. Die Zwischenwand zeigte eine seichte ovale Vertiefung, Fossa Ovalis, die vorne und oben einen scharf ausgeprägten Limbus aufwies. Das Foramen ovale war bis auf einen nach vorne liegenden Spalt, der kaum für den Knopf einer feinen Sonde durchgängig war, geschlossen.

Der linke Vorhof war klein, zeigte schwach entwickelte Muskulatur und glatte Wand. In ihn mündeten gehörig die zwei Vv.pulmonales dextrae und sinistrae ein. Das linke Herzohr war durch eine scharfe rundliche Öffnung gegen den Vorhof abgesetzt und innen mit zahlreichen aber zarten Mm.pectinati besetzt. Aus den Vorhöfen gelangte man durch die normal gebildeten Ostiae venosae in einen großen Ventrikelraum.

Die Atrioventrikularostien zeigten normale Konfiguration und trugen die ihnen entsprechenden Klappen, das rechte eine aus vorderem, hinterem und medialem Segel zusammengesetzte Valvula Tricuspidalis und das linke eine Valvula Bicuspidalis mit einem lateralen und einem medialen Segel. Die medialen Segel inserierten an den durch Verwachsung der sogen. Ventrikularlippen entstandenen und den unteren freien Rand des Septum atriorum darstellenden Commissurenstrang. Die Ursprünge der Segel kamen bei allen aus einem sich mächtig vorwulstenden Faserring, der zwischen Vorhof und Ventrikel eingelassen war. Die freien Ränder der Klappen waren etwas fleischig verdickt. Die Papillarmuskeln, die die ganze hintere Wand des gemeinschaftlichen Ventrikels ausfüllten, zerfielen in eine größere Muskelgruppe links hinten und eine kleinere Gruppe recht hinten. Sie inserierten mit ihren Chordae tendineae in gewöhnlicher Weise an den Segeln der Atrioventrikularklappen.

Die große Kammerhöhle zeigte eine unvollständige Unterteilung durch ein an abnormer Stelle, mehr frontal schräg nach vorne in die Kammerwand übergehendes, durchlochtes Septum und zwar in eine kleine, vorne gelegene, etwa bohnengroße Höhle, deren kräftige Wand 0,8 cm dick war und aus der die Aorta hervorging und den großen Ventrikelraum, dessen Muskulatur eine starke Hypertrophie aufwies (ca. 1,1 cm Wanddicke), in den die beiden Ostia venosa einmündeten und aus dem die A.pulmonalis ihren Ursprung nahm. Dem kleinen „dritten Ventrikel", Aortenventrikel, entsprach außen die konusartige Vorwölbung der Muskulatur. Die Lücke in der Scheidewand lag nahe der Herzbasis und hatte annähernd die Form einer Ellipse. Ihr längster Durchmesser betrug 0,8 cm und ihr kürzester 0,3 cm. Das linke Ende der Ellipse war abgeschrägt, da der Defekt hier an die Wand des Herzens selbst angrenzte. Der oberhalb des Spaltes gelegene Septumteil mit seinem scharfen Rande trennte die Mündungsstellen der A.pulmonalis und Aorta voneinander. Die Segel der Tricuspidalis zeigten zum Septum keine Beziehung, da sich die Pulmonalis mit ihrem weiten Einströmungsteil zwischen Aortenkammer und Tricuspidalis eindrängte.

Das Endocard des Aortenventrikels war etwas verdickt und überkleidete am Boden der Höhle ein Schwammwerk von Trabekelmuskulatur. Gleichfalls zeigte das Endocard auf der Hinterseite des anomalen Septums und der Umrandung des Defektes eine mäßige Verdickung.

Coronaraterien waren, wie oben erwähnt, 2 vorhanden, eine rechte und eine linke, die sich wie gewöhnlich verhielten, indem die rechte die rechte Hälfte der vorderen Herzwand und fast die ganze hintere Herzwand, die linke die linke Hälfte der vorderen Herzwand und nur einen kleinen Teil der linken Hälfte der hinteren Herzwand versorgten.

Coronarvenen fanden sich 3 größere Stämme und zwar eine an der vorderen Wand des gemeinschaftlichen Ventrikels, nahe dem rechten Rand, in der seichten Furche verlaufend, die sich in das rechte Herzohr ergoß und eine zweite an der hinteren Wand und eine dritte auf der linken Seite des gemeinschaftlichen Ventrikels. Die beiden letzteren mündeten in gewöhnlicher Weise in den Sinus coronarius des rechten Vorhofes ein.

Es handelt sich also um ein Cor pseudotriloculare biatriatum mit Ausbildung eines Aortenventrikels, Kammerscheidewanddefekt, Stenose des Ostiums und des Stammes sowie des Isthmus der

Aorta, Transposition der großen Gefäße, Persistenz des Ductus Botalli. Starke Hypertrophie der Muskulatur der Kammer. Dilatation und mäßige Hypertrophie der rechten Vorhofmuskulatur.

Im folgenden muß man sich über das Aufgabengebiet einer Formdeutung klar werden. Denn nach Hueck und Bredt hat ja „die einfache Formbetrachtung und Formdeutung heute wie zu Zeiten Rokitanskys jeder theoretischen Stellungnahme vorauszugehen". Ihre Aufgabe besteht also darin, im anschaulichen Vergleich mit der Entwicklungsgeschichte, ein „Verständnis" für die formale Genese, für die gestaltliche Entwicklung zu erzielen, und nicht zu versuchen, mit Hilfe der Ontogenese eine ursächliche Erklärung zu bringen. Denn das ist Aufgabe des Experimentes. Das „Verständnis" der Anomalie kann und soll nicht die Ursache ergründen, sondern lediglich die Ausdehnung der einzelnen Fehlbildung erschließen, ihre Abhängigkeit, Koppelung und Verwandtes aufzeigen. Kann also die causale Genese nur durch das Experiment geklärt werden, so muß für das „Verständnis" die entwicklungsgeschichtliche und entwicklungsmechanische Forschung herangezogen werden.

1875 wies Rokitansky nach, daß die Mehrzahl der angeborenen Herzanomalien echte Hemmungsmißbildungen sind. Somit stellte er sich bei der Deutung der Fehlbildungen des Herzens als erster auf den Boden der Entwicklungsgeschichte und wies dabei die alten Anschauungen von der foetalen Entzündung zurück. Sein Hauptaugenmerk richtete er auf die Transposition, insbesondere ihre Verbindung mit Scheidewanddefekten, von deren erfolgreicher Deutung auch schon ihm das Verständnis der meisten anderen Mißbildungen des Herzens abzuhängen schien.

Das Besondere der Transposition liegt ja gerade darin, daß sie in der normalen Entwicklung kein Vergleichstadium besitzt, sich also in keiner Weise als Hemmungsmißbildung zu deuten lassen scheint. Andererseits liegt in ihrem Wesen eine Fehlbildung, von der man annehmen muß, daß sie rein örtlich entstanden ist. Das auffallendste Merkmal einer Transposition ist das Fehlen einer schraubigen Umwindung der großen Gefäße, die aus dem Truncus arteriosus entstanden und hier falsch an die Coni angeschlossen sind. Dabei zeigt sich der stärkste Grad der Abweichung in der Höhe der arteriellen Ostien, während außerhalb vom Herzbeutel nicht mehr viel Abweichendes zu sehen ist. Denn es liegt hier die Aorta ascendens im Bezug auf die Teilungsstelle der Pulmonalis

typisch normal rechts von dieser Stelle, so daß auch bei der Transposition die Aorta ascendens dorsal vom rechten Ast der Pulmonalis überkreuzt wird, worauf besonder Pernkopf und Wirtinger hinweisen.

Rokitansky stellte sich die Entstehung der Transposition so vor, als ob das sichelförmige — wobei die konvexe Seite der Pulmonalis, die konkave Seite der Aorta zugewiesen wird — und in schraubiger Bahn verlaufende Truncusseptum allein die normale Stellung der großen Gefäße, bzw. bei fehlerhafter Drehung eine falsche Gefäß-Stellung, also eine Transposition bedinge. Er stellte ein Schema für die Transpositionsform auf, das von Geipel weiter entwickelt wurde. Nach diesem Schema wäre obiger Fall in A_5 oder B_1, korrigierte oder reine Transposition, analog den Fällen 22 und 23 von Rokitansky einzuordnen, also Aorta rechts und vorne, Pulmonalis links und hinten. Das vorne und rechtsstehende Aortensegel gibt keine Coronararterie ab.

Nach Mönckeberg, der sich weitgehend Rokitansky anschließt, haben alle Transpositionsformen ihr Vorbild in einer bestimmten Höhe des normalen Truncusseptums. Das Truncusseptum nimmt nun bei der echten Transposition einen derart falschen Weg, daß es senkrecht abwärts wächst. Nach Mönckeberg wäre der vorliegende Fall also als echte Transposition anzusprechen.

Beide rein statische Deutungen kommen darin überein, daß es sich bei der Entstehung der Transposition um eine rein örtliche Fehlbildung handeln muß. Es wird aber schon auf den Mangel hingewiesen, daß weder von Seite der Keimes-, noch von Seite der Stammesgeschichte eine Vergleichsmöglichkeit vorhanden ist.

1923 kam dann die Theorie, die mit einem Schlage das Problem der Transposition zu lösen schien, der von Alexander Spitzer aufgestellte phylogenetische Erklärungsversuch der angeborenen Herzanomalie. Die Transpositionen wurden als „ein Stehenbleiben auf einer dem Reptilientypus verwandten, tieferen,phylogenetischen Stufe und deren Anpassung an andere bis zur Säugerstufe vorgeschrittenen Einrichtungen“ dargestellt. Gerstmann, der es sich zur Aufgabe gemacht hatte, einen analogen Fall wie den obigen nach der Theorie Spitzers zu erklären, meint, daß die Aortenkammer und Aorta lediglich eine rechtskommerige Aorta der Reptilien sei. Die Einpflanzungsstellen der arteriellen Gefäße seien deshalb mehr hintereinander gestellt, als es dem von Spitzer aufgestellten Typ 4 entspricht, weil in vorliegendem Falle die Detorsion

eben noch weiter fortgeschritten sei. Spitzer selbst würde sagen, „Ich halte aber diese Aorta nicht für eine gewöhnliche, bloß transponierte menschliche Aorta, sondern für eine allein persistierende rechtskammerige Reptilienaorta, oder richtiger gesagt, für einen wieder eröffneten rechtskammerigen Aotenconus mit Fortsetzung in die gemeinsame aufsteigende Aorta der Säuger, während der linkskammerige Aortenconus obliteriert". Nach Gerstmann läßt sich also der vorliegende Fall, wenn auch in eine neue Untergruppe des Typs 4 mit noch stärkerer Detorsion ganz zwanglos einreihen. Weist schon Bredt auf die Schwierigkeiten hin, die für das Verständnis des Typs 4 von Spitzer aufgebracht werden müssen und für die nirgends ein Beispiel in der Stammesgeschichte erbracht werden kann, so kann die Zwanglosigkeit Gerstmanns auch nicht so ganz überzeugen.

. Anders nun Pernkopf und Wirtinger, die ihr Beweismaterial wieder den Studien der Ontogenese entnehmen. Sie nehmen an, daß es sich bei der Transposition um eine ungehörige Konstruktion eines bestimmten Abschnittes des Herzschlauches handeln muß, die zu einer ungehörigen Scheidewandanlage und zu einer abnormen Wachstumsbewegung des Truncusbulbusseptum führt. Das Resultat dieser abnormen Wachstumsbewegung, das Fehlen der schraubigen Umwindung, wird nicht mehr als das Wesentliche angesehen, sondern eine atypische Septumbildung in dem zum großen Teil in die Herzkammer einbezogenem Bulbus cordis. Die Transposition ist also somit nach Pernkopf und Wirtinger ihrem Wesen nach eine Aberratio transponans bulbi, das Resultat einer Septatio aberrans transponans bulbi.

Betrachtet man die Transposition des vorliegenden Falles nach Pernkopf und Wirtinger, so muß man feststellen, daß das Aortenostium nicht nur vorne, sondern auch etwas rechts von dem dahinterliegendem Pulmonalostium liegt. Das rechte vorne liegende Segel der Aorta weist kein Coronarostium auf, woraus die beiden Forscher den Schluß ziehen, daß diese Segel aus dem ursprünglich ventral angelegten, zwischen den bei der Septierung verschmelzenden Wülsten 1 und 3 liegenden distalen Bulbuswulst 4_v abzuleiten ist. (Es muß hier auf das Schema von Pernkopf und Wirtinger, Virchows Archiv Band 295, Seite 143, 1935 hingewiesen werden). Dieser Wulst wird im Falle einer Transposition nicht wie normal um 150° dorsolateral transportiert, sondern kommt nur etwa 45° lateral zu liegen. Da der Wulst 4_v bei der Bulbusstruncustorsion

mit gedreht wird, so kann man daraus folgern, daß die Bulbustruncusdrehung selbst nur 45° betragen hat, d. h. nach Pernkopf und Wirtinger, diese Transpositionsform weist einen um 105° verminderten Schlagaderndrall auf. Weiter wird nachgewiesen, daß die Septierung im Truncusgebiet, die zu einer vollkommenen Trennung der Aorta von der Pulmonalis führt, auch bei der Tranposition vollkommen typisch verläuft, was durch vorliegenden Fall bestätigt werden kann. Die Septierung des Truncus ist also normal. Dagegen liegt eine gehemmte Bulbustruncustorsion vor. Wodurch kommt nun diese Hemmung zustande? Entsprechend vorliegendem Falle sind Vorhöfe und Ostea venosa richtig angelegt, es führt also aus dem rechten Vorhof eine Tricuspidalis, aus dem linken eine Bicuspidalis hier in einen Ventrikelraum. Das bedeutet also nach Pernkopf und Wirtinger, daß die Proampulle normal links gelegen ist und die Bewegung der ersten Phase, die Schleifenbildung, in Ordnung vollzogen wurde. So kann daher die Abweichung nur mehr auf einer Strecke vom Übergang des Einströmungsteils in den Ausströmungsteil gesucht werden, d. h. in dem Abschnitt, in den während der zweiten Phase der Herzentwicklung zum größten Teil der Bulbus cordis einbezogen wird. Daher kann die Transposition nur eine Variatio (Aberratio) transponans bulbi sein. Da aber bei der Transposition das Truncusseptum normal angelegt war, also auch einen normalen Formdrall haben muß, scheint ein Bulbus, der zu einer Transposition der großen Gefäße Anlaß gibt, noch ungedrallte, symmetrische Septumleisten zu haben, die einen normalen Drall von 180° vermissen lassen. Solche Leisten nennen Pernkopf und Wirtinger Transpositionsleisten, weil ein aus ihnen entstehendes Septum die durch die Ostea venosa hereinströmenden Blutsorten falsch ausströmen läßt. Diese abweichende Entstehung der ungedrallten, noch symmetrischen Bulbusleisten, die keine schraubige Struktur zeigen, läßt verstehen, warum es während der zweiten Phase der Herzentwicklung zu keiner schraubigen, sondern nur mehr zu einer torsionslosen Schrumpfung des Bulbus kommt, die sich parallel zur Achse des Bulbustruncusrohres vollzieht. Die Bulbustruncustorsion ist daher nur in dem Grade zustande gekommen, in dem das Bulbustruncusostium in der ersten Phase bei der Schleifenlegung gedreht wurde, auf den vorliegenden Fall angewandt um 45°. Der Bulbus bei der Transposition kann also nicht ein normaler Bulbus sein, sondern Pernkopf und Wirtinger halten ihn für einen zumindest partiell inversen Bulbus, schließen also daraus,

daß das Problem der Transposition nur eine Teilfrage der Inversionstheorie ist. Sie schieben so, sagt Bredt, dieses Problem in ein noch größeres Fragegebiet, d. h. sie kommen damit ins theoretische Gleise.

Ihr Verdienst ist es aber mit Hilfe der Ontogenese den Vorgang der Transposition „verstehen" gelernt zu haben. Damit ist die Zeit der abnormen Teilung des Truncus und die Aera des systemlosen Abweichens der Scheidewände überwunden. Unter peinlichster Ausnutzung aller vorhandenen embryologischen Kenntnisse ist es somit, ohne in die Stammesgeschichte abschweifen zu müssen, zu einer einigermaßen befriedigenden Erklärung der Transposition gekommen.

Aber Transpositionen treten sehr selten allein auf. Fast immer sind sie mit anderen Formfehlern, meistens Scheidewanddefekten, verkoppelt, in diesem Fall mit einem Aortenventrikel, Stenose des Ostiums, des Stammes und Isthmus der Aorta, und Defekt der Kammerscheidewand, eine Koppelung, die nach Gerstmann sehr selten vorkommt. Rokitansky beschrieb zwei Fälle, von Vierordt in Nothnagels Handbuch 15, II. Teil werden ein Fall von Makenzie, mehrere von Gelpke, und einige von Keith gesammelte Fälle angeführt. Dazu kommt der Fall von Gerstmann.

Da der bohnengroße Aortenventrikel kombiniert ist mit Stenose des Ostiums, Stammes und Isthmus der Aorta und auch der linke Vorhof im Gegensatz zum rechten klein ist, so könnte man an ein Zurückbleiben des ganzen linken Herzantimeres denken. Also ist hier gekoppelt eine echte Transposition mit einer fehlerhaften Ausbildung des ganzen linken Herzanteiles.

Schon Rokitansky waren diese Herzen aufgefallen, von denen er zwei Fälle, 22 und 23 beschreiben konnte, bei denen ein hinteres Septum in der Kammer vollständig fehlte, dagegen „bloß vorne ein die Ostien der beiden arteriellen Gefäß-Stämme sonderndes und von da an nach abwärts den Ventrikelraum in zwei ungleich große Räume scheidendes anomales, vorderstes Septum zugegen war, welches selbst einen Defekt hat, während jedes andere fehlt". Das Septum, meint Rokitansky, sei von zwei gegenüber liegenden Stellen der Kammerwand unter Zurücklassung einer Lücke herabgewachsen, und habe so einen Teil des Ventrikelraumes abgetrennt, aus dem einer der großen Gefäß-Stämme entspringt, ohne mit dem Vorhof in Verbindung zu stehen. Weiter stellte auch Rokitansky fest, daß die Lücke in der Scheidewand das Eigentümliche habe,

„daß sie nicht ringsum vom Septum umfaßt, sondern zu einem Teil von Ventrikelwand begrenzt wird, also nicht einen Defekt innerhalb eines Septums, vielmehr eine Öffnung zwischen zwei hufeisenartigen Schenkeln, die sich mit der Ventrikelwand vereinigt haben, darstellt". Rokitansky hatte also angenommen, daß der Aortenventrikel bei Agenesie eines hinteren Septums durch ein neu entstandenes vorderstes Septum abgetrennt werde. Denn Septum trunci maß er dabei keine Bedeutung zu, da es ja dicht unter den Ostien der großen Gefäße endigte.

Mönckeberg glaubte sich vorstellen zu dürfen, daß die Hypoplasie der linken Herzhälfte, besonders des linken Ventrikels bei Stenose des Stammes und des Ostiums der Aorta, abhängig sei von dem Grad der Stenose. Denn durch die Unterentwicklung des Aortenostiums wird, seiner Meinung nach, der linke Ventrikel gleichsam stillgelegt, wobei der in der rechten Kammer entstehende Überdruck während des Wachstums rein mechanisch die Ventrikelwand nach links abdrängt. „Daß es sich in diesen Fällen ebenfalls um eine Abweichung des Truncusseptums handelt, geht mit Sicherheit aus dem Fehlen der normalen Überkreuzung der beiden großen Gefäß-Stämme hervor". Aus dieser Kombination von Fehlbildung, Transposition und Unterentwicklung des linken Antimeres des Herzens, die auch in ursächlichem Zusammenhang stehen, entstehen nach Mönckeberg angeborene Herzfehler, die zwar seltener vorkommen, aber doch einen immer wiederkehrenden Typus darstellen. „Man glaubt zunächst ein Cor triloculare mit persistierendem Truncus arteriosus vor sich zu haben und erkennt erst bei genauer Untersuchung, daß der gemeinsame Ventrikel durch das Rudimentärbleiben der linken Kammer, der persistierende Truncus durch die Stenose der aufsteigenden Aorta vorgetäuscht wird", in extremen Fällen. Deshalb bezeichnet Mönckeberg diesen Herzfehlertypus als Cor pseudotriculare mit rudimentärem linken Ventrikel, eine Bezeichnung, die zu recht geht, da er nachweisen konnte,daß bei vollkommener Atresie des Aortenostiums und Stammes und bei vollkommen ausgebildeter Mitralklappe die linke Kammer spurlos in die Ventrikelwand verschwinden kann, also makroskopisch nur ein Ventrikel vorhanden ist, bei genauer mikroskopischer Untersuchung aber die Überreste einer linken Kammer in der linken Ventrikelwand aufzufinden sind. Bredt allerdings glaubt, die Bezeichnung Cor pseudotriloculare ablehnen zu müssen. „weil sie ja doch nur ein Eingeständnis und eine Festlegung mangelhafter Unter-

suchung darstelle", allerdings ohne eingehende Begründung. Die Anschauung von der Abhängigkeit der Größe des Aortenventrikels von der Ostiumstenose würde in diesem Falle zutreffen. Aber daß es sich dabei um eine Abweichung des Truncusseptums handelt, kann Mönckeberg entwicklungsgeschichtlich nicht beweisen.

So sind beide Anschauungen von Rokitansky, wie von Mönckeberg rein persönliche, die gebunden sind an den geringen Ergebnissen der embryologischen Forschung.

Beneke führt auch die Stenosen auf die Anomalien der Blutwirbel zurück, auf die gestaltende, bzw. mißgestaltende Kraft des Blutstromes. Dem hält Bredt mit Recht entgegen, daß die Kräfte des strömenden Blutes in ihrer Wirkung begrenzt sein müssen, also höchstens an der Ausgestaltung der Innenarchitektur des Herzens, aber auch da nur in geringem Maße mitwirken können. „Denn jeder Herzteil wandelt seine eigenen Entwicklungswege, unabhängig, ja oft gegen die Kräfte des Blutstromes".

Spitzer spricht von einer Verschiebung des Kammerseptums. Gerstmann läßt daher mit dem höchsten Grade der Detorsion auch den hinteren Anteil der Kammerscheidewand verschwinden. Dadurch gelangt nicht nur nicht die Crista aorticopulmonalis in eine Ebene mit der vorderen Tricuspidalleiste, sondern weil ja die Tricuspidalis in diesem Falle zum Septum keine Beziehungen zeigt, wird sie sogar noch weiter, also an der Tricuspidalleiste vorbei gedreht und führt so zur Bildung eines Septum spurium. Somit liegt eine rechtskammerige, gleich transponierte Aorta in einem rudimentären, durch höchste Detorsion vom übrigen Ventrikelraum durch eine Crista aorticopulmonalis hypertrophica abgetrennten Aortenventrikel. Also Transposition und Stenosierung des ganzen linken Herzteiles ist ein, wenn auch extremer phylogenetischer Vorgang.

Bei völlig normaler Hinterwand des Herzens wandert das Septum ventriculi von rechts nach links, um bei größtmöglichster Detorsion in der Vorderwand zu verschwinden, um so die Crista aorticopulmonalis an ihre „septumbildende Kraft" zu erinnern, worauf diese mit einem, wenn auch etwas defekten Septum spurium antwortet. Auch in der Stammesgeschichte nimmt Spitzer eine solche Wanderung der Septensysteme an. Aber leider finden sich in der Stammesgeschichte nicht genug Beispiele, um diese Behauptung auch beweisen zu können. Es bleibt daher ein gewagtes Unternehmen, vor das im selben Jahr als Spitzer seinen „Bauplan des nor-

malen und mißgebildeten Herzens" herausbrachte, Gruber eindringlichst warnt, die geringen Kenntnisse von der Stammesgeschichte zu Erklärungen der Mißbildungen des Herzens heranzuziehen.

Was die näherliegende Ontogenese zur Erklärung einer vorliegenden Anomalie des Herzens beitragen kann, das zeigten Pernkopf und Wirtinger. Der Spitzerschen Septumwanderung wird die Konstanz der isogonialen Bildungen des Herzens entgegen gesetzt, d. h. keine Leisten im Innern des Herzens verschieben sich, es sei denn, daß die ganze Wand gedrallt und verlagert wird. Was nun die Fehlbildung eines Aortenventrikels anbetrifft, so wird diese Anomalie geradezu als Beweis für die Inversionshypothese der Herzanomalien herangezogen, wobei bewiesen wird, daß Transposition und Bildung eines Aortenventrikels Resultate ein- und desselben Vorganges sein müssen. Aus der Tatsache, daß überhaupt eine Transposition mit einem Abweichen des Kammerseptums, das zur Bildung eines ventralliegenden Aortenventrikels führt, vorkommt, also eines Ventrikels, der keine typische Einströmungsöffnung besitzt und von der dorsalen großen Kammer nur unvollständig durch ein mehr frontal stehendes Kammerseptum getrennt wird, daraus wird geschlossen, daß an einem solchen Herzen symmetrisierende Tendenzen vorhanden sind, die mit den zur Aberratio transponans bulbi, d. h. zur Transposition führenden symmetrisierenden Tendenzen in irgend einem Zusammenhange stehen müssen. Nach Anschauung von Wirtinger sollen sich am Aufbau des anomalen Kammerseptums im geraden Herzschlauch die gegenüber liegenden symmetrischen Teilstücke der normalen bzw. inversen Herzwand zusammenfügen und dadurch einen kleinen Raum ohne Einströmungsöffnung vom übrigen Ventrikel abtrennen, ein Vorgang, der als Variatio (Aberratio) transponans ventriculi zu bezeichnen ist. Hinzu kommt die vollkommene Hemmung der Bulbustruncustorsion, bei der das Aortenostium ventral vor dem Pulmonalstium zu liegen kommt, so daß die an deren Coni anschließenden Schlagadern hintereinander liegen und symmetrisch ohne Drall in gerader Richtung aufsteigen.

Zusammenfassend ist also die ganze Mißbildung eine Aberratio transponans bulbi plus Aberratio transponans ventriculi. Wenn es nun typisch normale und typisch inverse Herzen gibt, so ist nicht einzusehen, daß es bei dem mannigfachen Formenreichtum der Fehlbildungen nicht auch Zwischenstufen geben soll, von denen eine diese Herzbildung sein müßte. Da ferner hier besondere sym-

metrisierende Tendenzen vorhanden sind, einwandfrei im Bulbustruncus, allerdings schwerer nachzuweisen im Ventrikel, so müßte diese Fehlbildung gerade zwischen der typisch normalen und typisch inversen Form des Herzens liegen.

Damit ist eine Forderung der Formdeutung erfüllt, nämlich mit Hilfe der entwicklungsmechanischen Forschung, den rohen Bau dieser Fehlbildung verständlich zu machen, allerdings nur mit einer, wenn auch entwicklungsgeschichtlich untermauerten Hypothese, gegen die sich, wie gegen andere auch, Einwände machen lassen. So lehnt es z. B. Bredt ab, zu verstehen, das „eine Scheidewand des Herzens sich ohne Veränderung der Wand des Herzschlauches von einem normalen Ausgangspunkt ie einer neuen Richtung fortbewegen und sich mit fremden Herzteilen vereinigen kann. Er glaubt dann weiter, daß die minder gedrallten Septen des Bulbus und Ventrikels mit der Ventrikelwand in Konflikt kommen müssen. Denn nach Bredt liegt der grundsätzliche Fehler darin, „daß eine völlige Verschiedenheit und Unabhängigkeit der Ausbildung von Herzwand und Septum angenommen wird und eine weitgehende Änderung des letzteren bei erhaltenem Gefäßrohr gefordert wird". Dazu wird Benninghoff angeführt, der nachwies, daß nicht die Septen aktiv aus den Leisten entstanden sind, sondern daß sie sich passiv aus dem Schwammwerk des Herzmuskels modelliert vom Blutstrom herausdifferenzierten. Ferner wird von Bredt betont, daß er weder in der Keimes- noch in der Stammesgeschichte ein Beispiel gefunden hat.

Zum ersten ist festzustellen, daß sicher Spannungen zwischen Ventrikelwand und Septum bestanden haben. Als Beweis führt Bredt selbst den Scheidewanddefekt an, dessen linke Begrenzung ja die Ventrikelwand ist. Dieses kann natürlich auch ein unverschlossenes Foramen interventriculare sein, oder auch das Bett, das sich der Blutstrom auf dem Wege zum Aortenostium geschaffen hat. Das läßt sich bei dem heutigen Stande der Entwicklungsgeschichte nur schwer beurteilen. Weiter kann man nach den embryologischen Studien Benninghoffs erklären, gerade weil die Septen passiv sich bilden, braucht dieser Vorgang, der im porösen, weichen Schwammwerk des Herzinnern sich vollzieht, nicht auf die schon frühzeitig sich festigende Herzwand einzuwirken.

Wie ist nun die Stenose des Ostiums, Stammes und des Isthmus der Aorta zu verstehen? Schon Mönckeberg weist darauf hin und Bredt erkennt es an, daß diese Stenose rein funktionell ist und nur

als eine Anpassung an die veränderten Kreislaufverhältnisse aufzufassen ist. Die Aorta bekommt via Scheidewanddefekt nur so viel Blut, als zur Versorgung des Kopfes und der oberen Extremitäten notwendig ist. Daher ist es auch verständlich, daß der in diesem Falle auch funktionslos bleibende Isthmus der Aorta besonders eng ist und wie alle funktionslosen Gefäße Zeichen der Obliteration, eine Fältelung der Intima aufweist. Der „Isthmus" der Aorta ist ja auch am normalen neugeborenen Herzen noch vorhanden und paßt sich mit vollkommenem Verschluß des Ductus Botalli den veränderten Kreislaufverhältnissen nach der Geburt an. Daß die Pulmonalis weit sein muß, ist auch zu verstehen, da sie nicht nur den kleinen Kreislauf, sondern über den Ductus Botalli noch die ganze untere Körperhälfte und alle übrigen Organe mit Blut versorgen muß. Die Persistenz des Ductus Botalli ist hier eine Lebensnotwendigkeit.

Zusammenfassend läßt sich aussprechen, daß die formale Genese dieser vorliegenden Fehlbildung eines menschlichen Herzens sich mit den Forschungsergebnissen Pernkopf und Wirtingers deuten läßt, d. h. die formale Gestaltung dieser Mißbildung läßt sich mit Hilfe der Inversionstheorie „verständlich" machen, ohne dabei den Boden der Ontogenese verlassen und Anleihen aus der Stammesgeschichte machen zu müssen. Daher wird diese Fehlbildung als eine Aberratio transponans bulbi plus Aberratio transponans ventriculi, als eine mutmaßliche Zwischenform zwischen einem typisch normalen und typisch inversen Herzen verstanden. Die Stenose des Ostiums, Stammes und Isthmus der Aorta sowie die Persistenz des Ductus Botalli werden als funktionelle Anpassungserscheinungen angesehen. Damit wird dieser Fall eingereiht in die die gesamte Teratologie umfassende Inversionshypothese.

Man kann sicher sagen, daß es viel leichter ist neue als richtige Hypothesen aufzustellen. Aber man muß doch bedenken, daß auch Hypothesen als Fragen von großem Nutzen sind, besonders wenn sie uns einen Fingerzeig für die Ursache geben können. Wenn man sich der Anschauung hingibt, daß dieses mißgebildete Herz eine Zwischenform zwischen typisch normal und typisch invers ist, entstanden durch einen einheitlichen Vorgang von symmetrisierender Tendenz, so ist es naheliegend, auch eine Ursache dafür anzunehmen. Exogene Einflüsse intrauteriner Art dürften auszuschließen sein. Die Mutter war vollkommen gesund, der Schwangerschaftsverlauf normal. Am Herzen fanden sich keine entzündlichen Er-

scheinungen und Folgeerscheinungen. Die Endocardverdickung an der Hinterwand des anomalen Septums dürfte funktioneller Art sein.

Vielmehr liegt es näher an chromosal gesteuerte Veränderungen zu denken. Von den Eltern war die Frage aufgeworfen, ob etwas Vererbliches dabei mitspielte, da es schon das zweite Kind war, das sie kurz nach der Geburt vorloren. Daß Mißbildungen sich vererben, ist eine bekannte Tatsache. Nach Lenz sind in einer Reihe von Fällen angeborene Mißbildungen des Herzens bei mehreren Geschwistern festgestellt worden, aber selten in ununterbrochenem Erbgang durch mehrere Generationen, so in letzter Zeit von Rösler und Medvei, und von Seitz und Baumann. Wie sehr sich der Kliniker für diese Frage interessiert, denn er muß ja die Eltern beraten, sieht man aus dem Bedauern Rombergs, daß das von Burwinkel beschriebene Auftreten von Herzmißbildungen in vier Generationen derselben Familie leider so kurz mitgeteilt sei, um Schlüsse auf die Art der familiären Disposition zu gestatten. Für die neueren Publikationen gilt leider das gleiche. Nach Lenz kann man aber das Eine sagen, daß ein dominanter Erbgang nicht in Frage kommt. „Man wird für die Anlagen zu Herzmißbildungen aber mit einer ziemlich großen Entwicklungslabilität rechnen müssen, derart, daß dieselbe Anlage zu ganz verschieden schweren Mißbildungen führen kann, unter Umständen sich auch ganz leicht oder gar nicht zu äußern braucht".

Die Lehre von der Vererbung ist vielleicht wie keine andere dazu berufen durch Forschung nach dem schuldigen Gen den dunklen Hintergrund der Entstehung von Mißbildungen mit aufhellen zu helfen, neben dem unentberlichen Experiment. Aber solange weder das Experiment gelungen, noch die chromosalen Störungen erfaßt sind, wird man sich mit einer ursächlichen Deutung zurückhalten und mit einer Erklärung, d. h. mit einem „Verständnis" der Fehlbildungen des Herzens zufrieden geben müssen.

Man kann sich rückschauend 3 Fragen vorlegen:

1. Wie hat sich diese Mißbildung entwickelt,
2. wodurch ist sie entstanden,
3. welche Bedeutung hat sie für den Organismus.

Die erste Frage nach der Entwicklung der Fehlbildung wird man leidlich mit einer Formdeutung im Sinne der Inversionshypothese beantworten können. Die Frage nach der Ursache der Entstehung

muß aber wegen allzugroßer Unzulänglichkeit der embryologischen Kenntnisse noch ohne Lösung bleiben. Es kann nur der Fingerzeig gegeben werden, daß es sich vielleicht um einen Zwischentyp eines normalen und eines inversen Herzens handeln kann, der entstanden sein könnte durch chromosale Fehlsteuerung. Was die dritte Frage anbetrifft, so haben im Mutterleib mehr oder weniger größere Defekte am Herzen für den Kreislauf bzw. für den Organismus noch geringe Bedeutung. Denn der foetale Kreislauf hat noch zu viel Ausgleichsmöglichkeiten. Außerdem sorgt die Placenta für ausreichende Arterialisierung des Blutes. Daher sieht man höchst selten Foeten intrauterin infolge einer Herzmißbildung absterben und ausgestoßen werden. Selbst die Acardier können im Uterus ihr Leben fristen. Erst im Augenblick der Geburt wird die Fehlbildung des Herzens für den Organismus von größter Bedeutung. Mit der Änderung des Kreislaufes nach der Geburt treten bei den meisten Anomalien des Herzens auffällige Störungen hervor, und zwar dadurch, daß an das Herz bedeutend gesteigerte Ansprüche gestellt werden. Denn nun muß der Lungenkreislauf für die Arterialisierung des Blutes sorgen, umso mehr, wenn wie in diesem Falle durch Fehlen einer Ventrikelscheidewand das Blut beider Kreisläufe sich ausgiebig mischen kann.

Nun interessiert die Frage, wie sich dieses vorliegende mißgebildete Herz den veränderten Verhältnissen nach der Geburt anpassen konnte. Nach der Geburt kam das verbrauchte Blut aus dem rechten Vorhof gehörig durch die Tricuspidalis in einen „gemeinschaftlichen" Ventrikel, mischte sich hier ausgiebig mit dem arteriellen Blut, das eine richtig ausgbildete Bicuspidalis aus dem linken Vorhof in diesen einströmen ließ. Bei der Systole wurde nun die Hauptmasse des Blutes durch die Pulmonalis, die zum großen Ventrikel gehörte, ausgeworfen, während die Aorta nur wenig Blut bekam. Denn erstens mußte das Blut auf dem Wege zur Aorta den Defekt der Scheidewand passieren, die den Aortenventrikel mit der Einströmungsöffnung der Aorta vom großen Ventrikel trennte, außerdem mußte es die Enge des Aortenostiums überwinden. Aber das Blut, das die Aorta bekam, dürfte gereicht haben, die Coronararterien zu füllen und die oberen Extremitäten und den Kopf mit Sauerstoff und Nahrung zu versorgen. Die Pulmonalis mußte die Blutmengen für den kleinen Kreislauf und den ganzen übrigen Körper fassen. Daher auch ihre außerordentliche Weite, wobei der ebenfalls weite Ductus Botalli als Verbindungsstück zwischen

Aorta und Pulmonalis bestehen bleiben mußte. So war eine gleichmäßige Ernährung aller Organe, allerdings mit gemischtem Blut, gewährleistet.

Für das fehlgebildete Herz war aber die Aufrechterhaltung dieses Kreislaufes eine Arbeit, die bis an die Grenzen seiner Kraft ging. Das zeigte die gewaltige Hypertrophie seiner Ventrikelmuskulatur. Nur unter stärkster Ausnutzung aller seiner Anpassungsmöglichkeiten konnte es sich kompensiert halten. Ein geringes Mehr an Arbeit, ein Infekt, brachte es zum Erliegen. Eine Insuffizienz trat ein, für die es keine Kompensationsmöglichkeiten mehr gab und die sich äußerte in Schweratmigkeit und einer erschreckenden Cyanose. Man könnte glauben, daß die abnorme Mischung des arteriellen und venösen Blutes schon eine leichte Blausucht hervorrufen könnte. Aber selbst bei totalem Fehlen der Kammerscheidewand kann dieses Symptom fehlen. Romberg schreibt der abnormen Blutmischung höchstens einen begünstigenden Einfluß auf die Entstehung der Cyanose zu. Die maßgebende Ursache ist die Insuffizienz der rechten Kammer, in diesem Fall des großen „gemeinschaftlichen" Ventrikels. An der Herzinsuffizienz starb dann das Kind im Alter von 7 Wochen und teilte das gleiche Schicksal mit all denen, die in den ersten Lebenstagen und -wochen an ihrem „Herzfehler" zugrunde gingen.

Diese Prognose ist für den Arzt von großer Bedeutung, wenn zu ihm Neugeborene gebracht werden, die als auffälligstes Symptom eine schwere Cyanose zeigen. Es wird natürlich nicht immer leicht sein, eine angeborene Herzanomalie zu konstatieren, an die bei diesem Symptom gedacht werden muß. Aber der Versuch der Erkennung und Bestimmung des „Herzfehlers" muß trotzdem immer gemacht werden. Denn wie Hueck betont, „ohne seine Lösung ist eine Aussage über die voraussichtliche Lebensdauer — von deren Richtigkeit vielfach das Ansehen und die Vertrauenswürdigkeit des Arztes abhängt — unmöglich".

Die Art der Mißbildung ist klinisch allerdings nur zu vermuten. Aber eine Transposition z. B. läßt sich nach Fanconi mit großer Wahrscheinlichkeit diagnostizieren. Wenn bei hochgradiger Cyanose, klappenden, fühlbaren Herztönen und beidseitig vergröperter Herzdämpfung kein oder nur leises systolisches Geräusch zu hören ist, darf die Vermutung ausgesprochen werden, daß eine Transposition vorliegt. Sehr erleichtert wird die Diagnose natürlich durch das Röntgenbild. Das Gefäßband erscheint sehr schmal,

was umso auffälliger ist, als das Herz beidseitig ballonförmig aufgetrieben ist. Diese Verschmälerung des Gefäß-Schattens findet ihre Erklärung in den anatomischen Verhältnissen. Denn es fehlt die schraubige Umwindung der großen Gefäße, die Aorta liegt vor der Pulmonalis. Also wird bei der ventrodorsalen Durchleuchtung nur der breite Gefäß-Schatten der weiten Pulmonalis sichtbar.

Zusammenfassung.

Es wurde ein Cor pseudotriloculare mit Aortenventrikel und Scheidewanddefekt, Stenose des Ostiums, Stammes und Isthmus der Aorta, Transposition der großen Gefäße und Persistenz des Ductus Botalli beschrieben und als Zwischentyp eines typisch normalen und typisch inversen Herzens erklärt nach den entwicklungsmechanischen Forschungsergebnissen von Pernkopf und Wirtinger.

Am Schlusse dieser Arbeit ist es mir eine angenehme Pflicht, Herrn Geh. Rat Prof. Dr. M. Borst für die Überlassung des Themas meinen herzlichsten Dank auszusprechen. Ferner danke ich Herrn Dr. Gloggengießer für seine liebenswürdige Unterstützung, die er mir bei Abfassung dieser Arbeit zuteil werden ließ.

Schriftenverzeichnis.

Beneke, R.: Über Herzbildung und Herzmißbildung als Funktionen primärer Blutstromformen. Beitr. z. Path. Anat. 67, 1 (1920).

— Zur Frage der Entstehung der Herzmißbildungen. Münch. med. Wschr. 1921, I., 189.

— Der Wasserstoß als gewebsformende Kraft im Organismus. Beitr. path. Anat. 79, 166 (1928).

Benninghoff, H.: Über die Entwicklung der Muskelarchitektur im Innern der menschlichen Herzkammern. Gegenbauers Jb. 63, 208 (1929).

Braus, H.: Anatomie des Menschen, II. Bd. Verlag Springer, Berlin 1924.

Bredt, H.: Formdeutung und Entstehung der Herzmißbildungen. Virchow Archivs 296, 114 (1935).

— Die Mißbildungen des menschlichen Herzens. Ergebnisse der allg. Path. und path. Anat. 30 (1936).

Broman, J.: Allgemeine Mißbildungslehre. Handbuch der normalen und path. Physiologie. Bd. 14, 1. Hälfte.

Corning, H.: Lehrbuch der Entwicklungsgeschichte. Verlag J. F. Bergmann, München 1925.

Fanconi, H.: Die Transposition der Gefäße (das charakteristische Röntgenbild). Archiv der Kinderheilkunde 95, 202 (1932).

Fischel, H.: Entwicklungsgeschichte des Menschen. Verlag Springer, Berlin 1927.

Gerstmann, H.: Ein Fall von Aortenventrikel. Virchow Archiv 271, 1 (1929).

Gruber, G.: Beiträge zur Kasuistik der Herz- und Gefäßmißbildungen. Zbl. f. Herzkrankheiten 15, 261 (1923).

Herxheimer, G.: Mißbildungen des Herzens und der großen Gefäße. Schwalbe: Die Morphologie der Mißbildungen. Jena Gustav Fischer 1910.

Hueck, W.: Morphologische Pathologie. Leipzig 1937.

Lenz-Baur-Fischer: Menschliche Erblehre und Rassenhygiene. Lehmann, München 1936.

Medvei und Rösler: Zur Erbbiologie angeborener Herzfehler. Z. klin. Med. 119, 527 (1932).

Mönckeberg: Die Mißbildungen des Herzens. Handbuch der allg. und spez. Path. Henke-Lubarsch Berlin, Julius Springer 1924.

— Atlas der Herzmißbildungen. Fischer, Jena 1912.

Pernkopf und Wirtinger: Die Transposition der Herzostien — ein Versuch der phylogenetischen Theorie der Herzmißbildungen. Z. Anat. 100 (1933).

Pernkopf und Wirtinger: Die Transposition der Herzostien — ein Versuch der Erklärung dieser Erscheinung. I. Teil: Die Phoronomie der Herzentwicklung. Z. Anat. 100 (1933).

— Das Wesen der Transposition im Gebiete des Herzens. Virchow Archiv 295, 143 (1935).

Romberg, E.: Lehrbuch der Herz- und Gefäßkrankheiten. Stuttgart 1923.

Seitz, R. und Baumann: Familiäres Vorkommen von angeborenen Herzfehlern. Z. Kreislaufforsch. 27, 13 (1935).

Spitzer, A.: Phylogenese der Herzseptierung und ihre Bedeutung für die Erklärung der Herzmißbildung. Wien. med. Wschr. 1921.
— Über den Bauplan des normalen und mißgebildeten Herzens. Virchow Archiv 243 (1923).
— Zur Kritik der phylogenetischen Theorie der normalen und mißgebildeten Herzenarchitektur. Z. Anat. 84 (1927).
Vierordt: Die angeborenen Herzkrankheiten. Nothangels spez. Path. und Therapie, Bd. 15 (1898).

LEBENSLAUF.

Als erster Sohn des Prokuristen Franz Matuszczyk und seiner Ehefrau Auguste, geb. Franke, wurde ich am 14. 8. 1909 zu Hamm i. W. geboren. Von Ostern 1915 bis Ostern 1919 besuchte ich die ev. Volksschule in Hamm. Ostern 1919 wurde ich in das staatliche Gymnasium in Hamm i. W. aufgenommen, das ich bis Weihnachten 1929 besuchte. Am 28. Februar 1931 erwarb ich mir als Externer am Kaiser Wilhelm Gymnasium zu Kassel das Zeugnis der Reife. Vom Sommersemester 1931 bis zum Sommersemester 1936 oblag ich dem Studium der Medizin an der Ludwig Maximilians Universität zu München. Am 1. November 1933 bestand ich die Ärztliche Vorprüfung und beendete am 19. Dezember 1936 die Ärztliche Schlußprüfung.